

Научно-исследовательский институт неотложной детской хирургии и травматологии  
Отделение эндоскопии



# Редкое клиническое наблюдение сочетания эозинофильного эзофагита и болезни Крона у юноши 17 лет

Меркулова А.О., [anast.merkulova@gmail.com](mailto:anast.merkulova@gmail.com)

Харитонов А.Ю., Шавров А.А., Карасева О.В.,

Фролов Е.А., Капустин В.А., Шалатонин М.П.

27 февраля 2024

# Юноша 17 лет

## Жалобы:

трудности и боли при глотании твердой пищи в течение 1 года

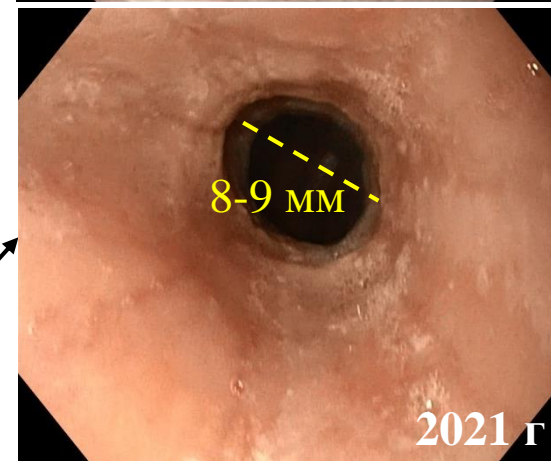
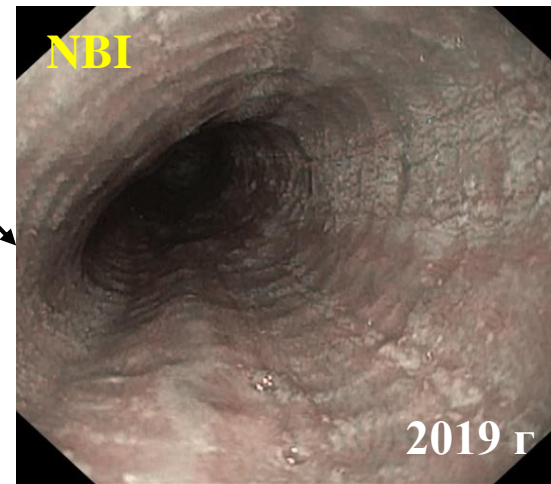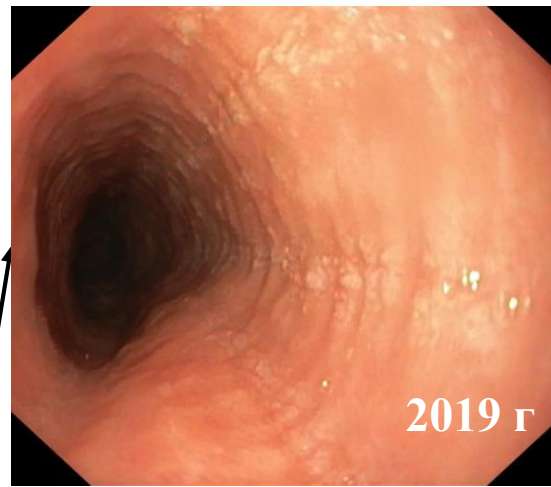## Анамнез заболевания:

ЭГДС 2019: ЭоЭ E2R1E2F1S0, биопсия – эозинофилия 30 в п/з

Ингибиторы протонной помпы (ИПП) 20 мг x 1 раз x 1 месяц

спустя 2 года

ЭГДС 2021: ЭоЭ E2R2E2F1S1 со стриктурой нижней трети пищевода до 8-9 мм



## Сопутствующие заболевания:

псориаз    поллиноз

атопический дерматит

## Аллергическая реакция на:

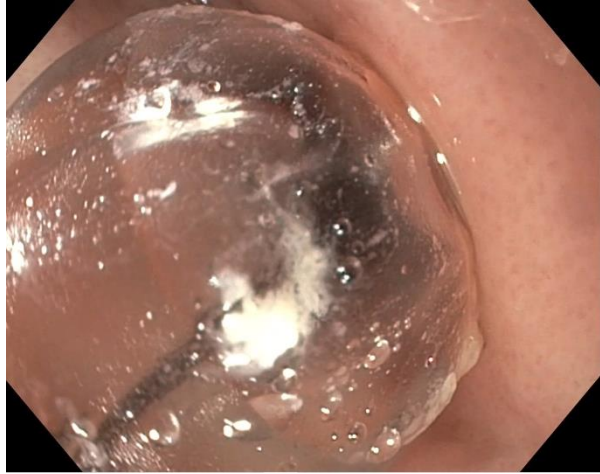

## Гистологическое исследование

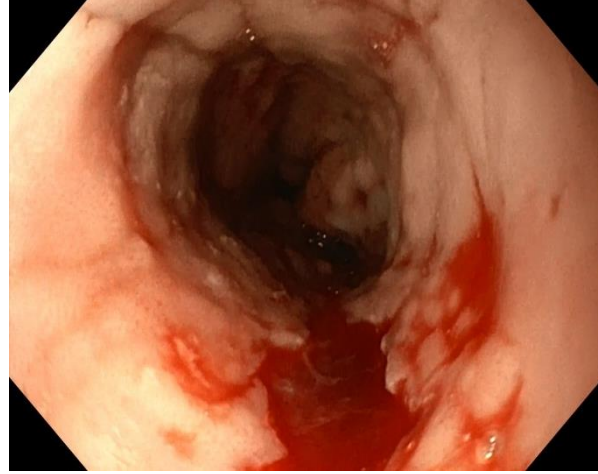
эозинофилия до 44 клеток в поле зрения

ИПП x 2 раза в день x 1 месяц

без эффекта → **Баллонная дилатация стриктуры пищевода**

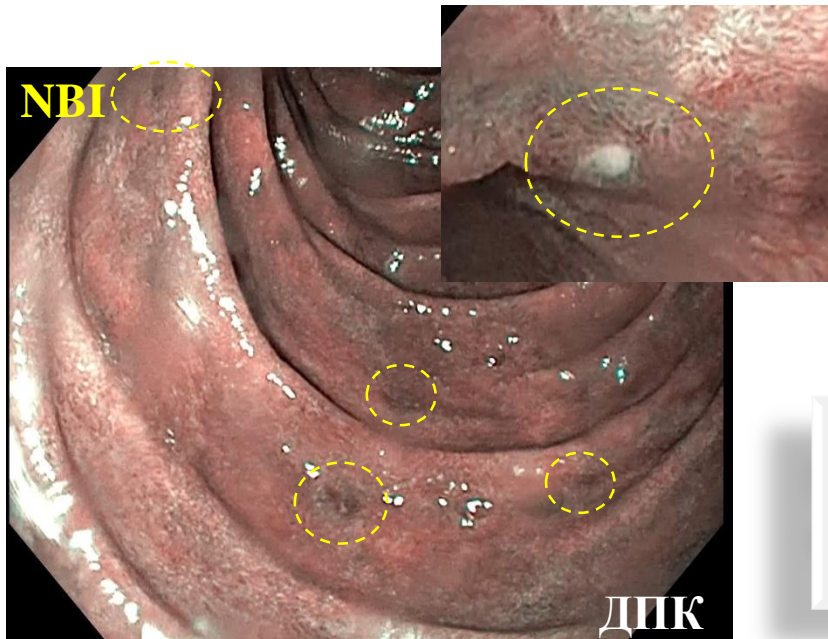
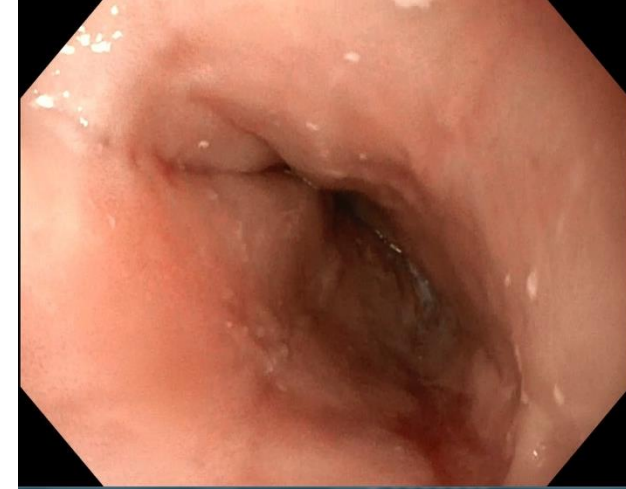


Баллон раздут в зоне сужения



Надрыв слизистой сразу после дилатации

Эндоскопическая картина пищевода через 3 месяца после дилатации



Выявлен **эрозивный дуоденит**

биопсия

умеренно выраженный минимально активный дуоденит

- Дисфагии нет, стриктуры нет
- ~~E2R2E2F1S1~~ E1R0E1F1S0
- Гистология: до 19 эозинофилов в п/з

контроль ↑ через 3 месяца

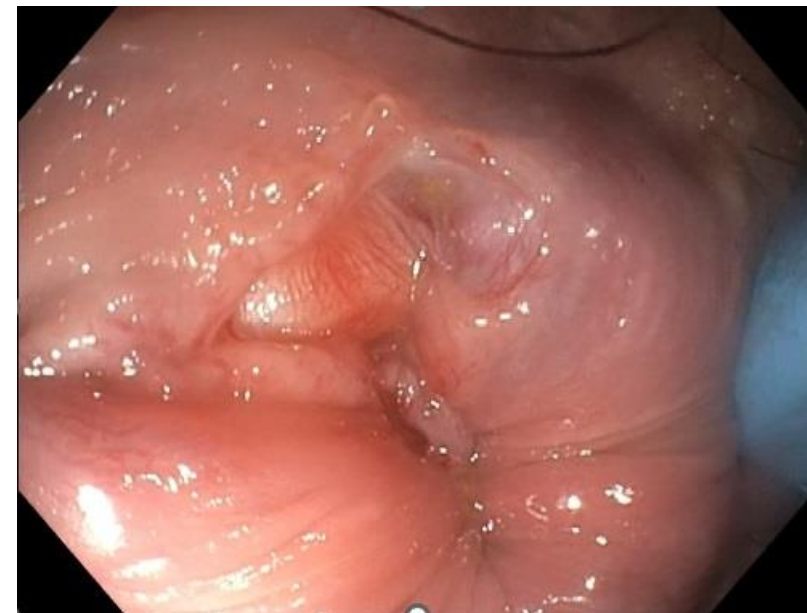Элиминационная диета, топические кортикостероиды 3 мес

**жалобы на примесь алой крови в стуле**

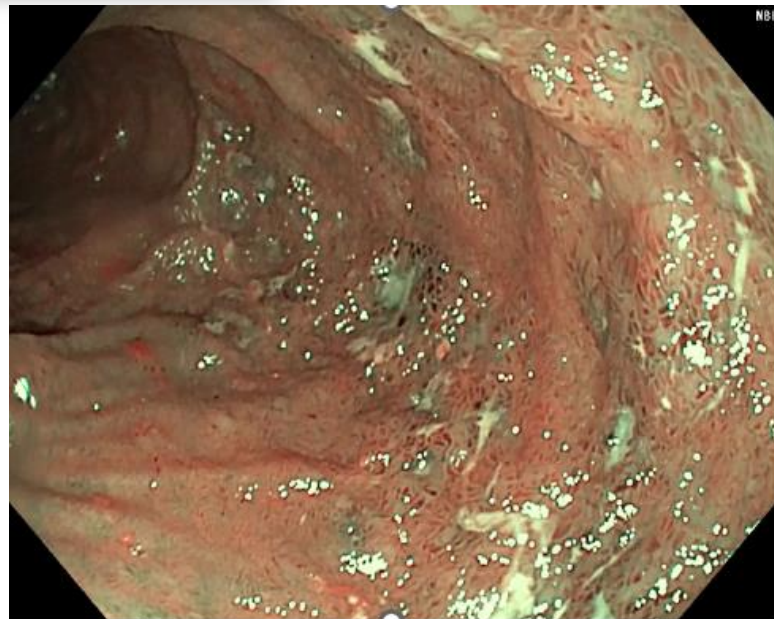
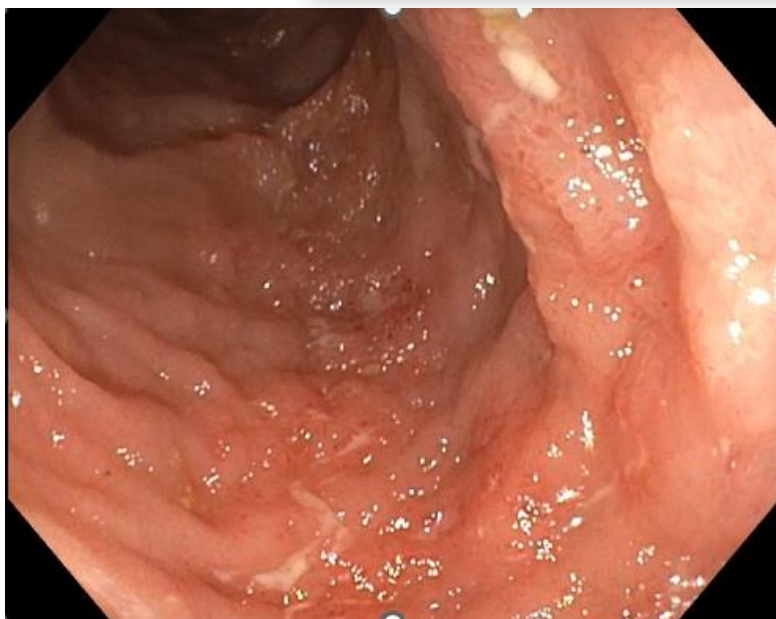консультация проктолога

хроническая анальная трещина

илеоколоноскопия 2021



Анальная трещина



биопсия

Морфологическая картина  
**болезни Крона**

дополнительно:

Ig E общий – 1700

ASCA: IgG – 60, IgA – 14

Фекальный кальпротектин - 84

Эрозивный илеит, осмотр в белом свете (слева) и в NBI-режиме (справа)

## Диагноз

Эозинофильный эзофагит.  
Болезнь Крона тонкой кишки, воспалительная  
форма минимальной активности  
Осложнение: хроническая анальная трещина

## Лечение

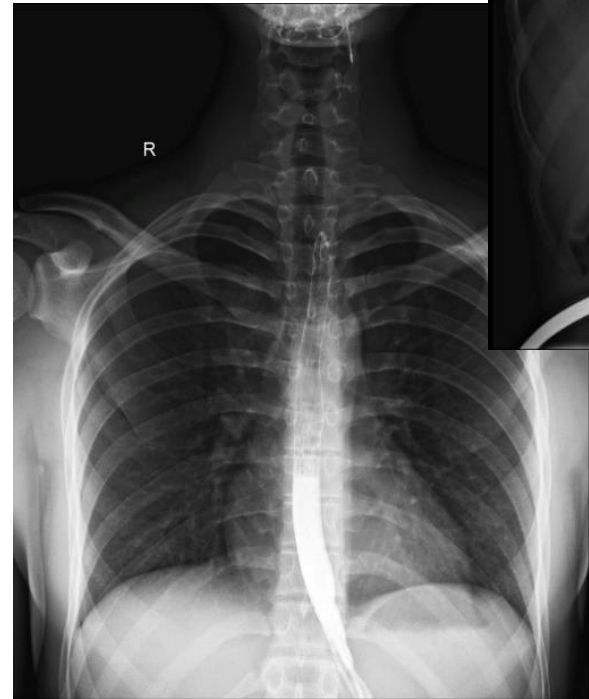
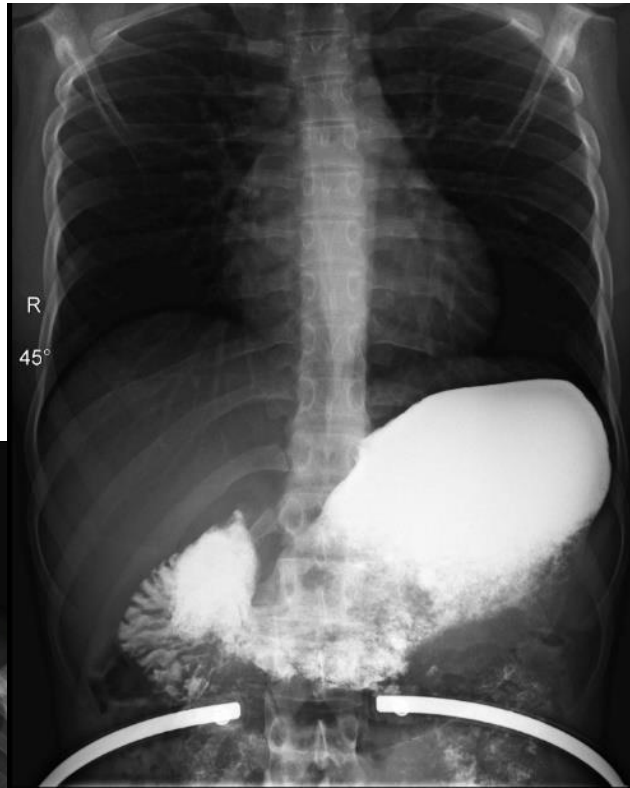элиминационная диета

препараты 5-АСК

топические кортикостероиды



**Динамическое наблюдение в  
специализированном «взрослом» стационаре**



Rg с контрастированием стоя (слева) и лежа в положении Тренделенбурга под углом до 45° (справа): гастроэзофагеальный рефлюкс не выявлен

# Заключение

Эозинофильный эзофагит (ЭоЭ) в сочетании с воспалительными заболеваниями кишечника (ВЗК) встречается у **0,45% - 2%** детей<sup>1</sup>

Рост заболеваемости ЭоЭ и ВЗК в педиатрической популяции **интенсивнее**, чем во взрослой<sup>2</sup>

ЭоЭ обуславливает **более легкое течение ВЗК**, в то время как ВЗК **не влияет** на течение ЭоЭ<sup>1</sup>

Данное клиническое наблюдение демонстрирует возможности **безопасного и эффективного** восстановления просвета пищевода с помощью малоинвазивных эндоскопических технологий<sup>3</sup>

> Inflamm Bowel Dis. 2023 Jul 5;29(7):1057-1064. doi: 10.1093/ibd/izac172.

## Occurrence and Clinical Impact of Eosinophilic Esophagitis in a Large Cohort of Children With Inflammatory Bowel Disease **1**

Marina Aloï <sup>1</sup>, Giulia D'Arcangelo <sup>1</sup>, Danilo Rossetti <sup>1</sup>, Simone Bucherini <sup>1</sup>, Enrico Felici <sup>2</sup>, Claudio Romano <sup>3</sup>, Massimo Martinelli <sup>4</sup>, Valeria Dipasquale <sup>1</sup>, Paolo Lionetti <sup>5</sup>, Salvatore Oliva <sup>1</sup>

Affiliations + expand

PMID: 35942651 DOI: 10.1093/ibd/izac172

Multicenter Study > Gut. 2019 Dec;68(12):2152-2160. doi: 10.1136/gutjnl-2018-318074. Epub 2019 Mar 28.

## Epidemiology and implications of concurrent diagnosis of eosinophilic oesophagitis and IBD based on a prospective population-based analysis **2**

Berkeley N Limketkaj <sup>1</sup>, Shailja C Shah <sup>2</sup>, Ikuo Hirano <sup>3</sup>, Emanuelle Bellaguarda <sup>3</sup>, Jean-Frederic Colombel <sup>4</sup>

Affiliations + expand

PMID: 30923072 DOI: 10.1136/gutjnl-2018-318074

> J Pediatr Gastroenterol Nutr. 2017 May;64(5):701-706. doi: 10.1097/MPG.0000000000001336.

## Dilation of Pediatric Eosinophilic Esophagitis: Adverse Events and Short-term Outcomes **3**

Calies Menard-Katcher <sup>1</sup>, Glenn T Furuta, Robert E Kramer

Affiliations + expand

PMID: 28055990 PMCID: PMC6136143 DOI: 10.1097/MPG.0000000000001336

Free PMC article